

Ny radiologisk metode for å vurdere Modic forandringer på MR

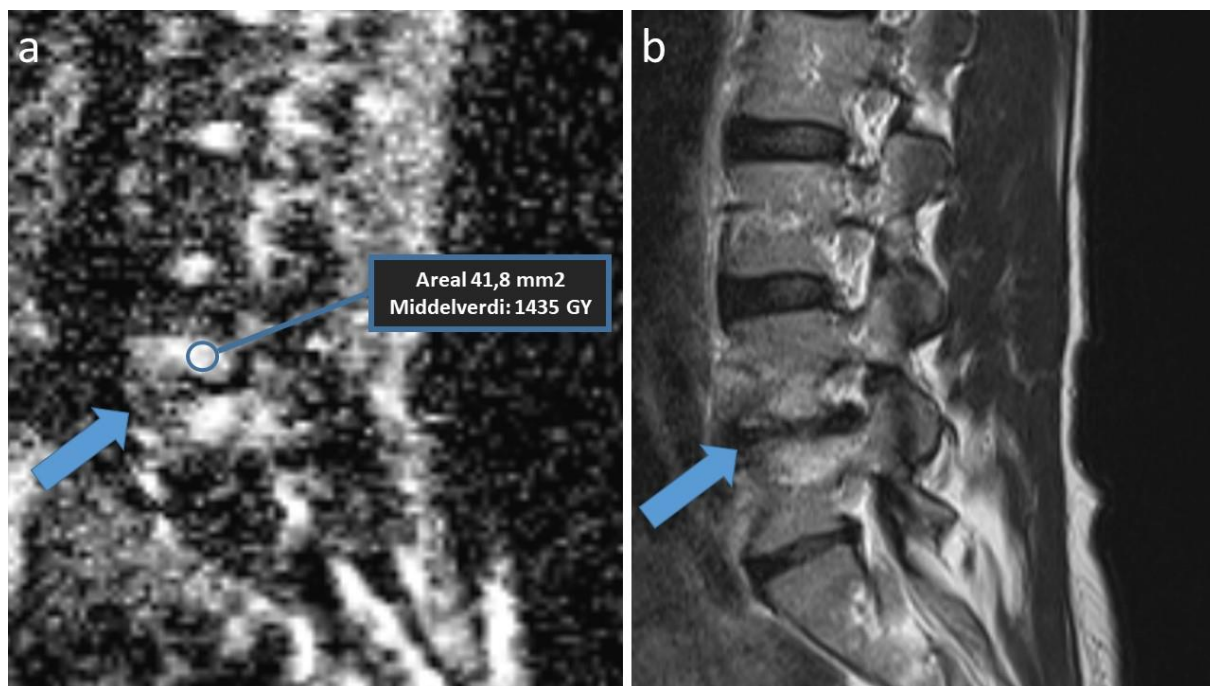
På diffusjonsvektet MR er det mulig å måle en «apparent diffusion coefficient» (=ADC). ADC verdien viser bevegelsen av vannmolekyler, som varierer med vevets sammensetning.

I denne studien har Magnhild Dagestad og medarbeidere utviklet og testet forskjellige metoder for å måle ADC verdier i Modic forandringer hos 90 pasienter med langvarige ryggsmertner. Modic forandringer er MR forandringer i ryggvirvlenes benmarg. Det forskes mye på hva slike forandringer eventuelt betyr for diagnostikk og behandling. Studien viste at den høyeste gjennomsnittlige ADC verdien i Modic forandringene var mest reproducerbar og best skilte mellom forandringer med væskeopphopning (type 1), fett (type 2) eller økt benvev (type 3).

Figuren viser måling av ADC verdi i en Modic forandring. Målingen gjøres i målesirkel med fastsatt areal. Den utføres i det såkalte ADC kartet (bilde a) og gir her en høy ADC verdi (1435). Bilde b er et korresponderende vanlig MR bilde, som viser anatomien bedre. Det bildet brukes for å sikre at målingen skjer i Modic forandringen (markert med tykke piler).

Dette gir grunnlag for å undersøke videre om ADC verdiene har betydning for tilfriskning eller effekt av behandling. ADC måles derfor i den pågående nasjonale BackToBasic studien ledet av FORMI, som undersøker effekten av en ny medikamentell behandling med TNF-alfa hemmer hos pasienter med kroniske ryggsmertner og Modic forandringer. Magnhild Dagestad er radiolog ved Haukeland universitetssjukehus og samarbeider med forskere fra Tromsø, Trondheim, Bergen, Oslo og Østfold i prosjekter der Oslo Universitetssykehus er prosjekteier.

Du kan lese hele artikkelen [her](#).



On diffusion-weighted MRI, it is possible to measure an “apparent diffusion coefficient” (=ADC). The ADC value represents the movement of water molecules, which varies with the composition of the tissues.

In this study, Magnhild Dagestad et al. have developed and tested different methods for measuring ADC values in Modic changes in 90 patients with chronic back pain. Modic changes are MRI changes in the bone marrow of the vertebrae. A lot of research is being done on what such changes may mean for diagnostics and treatment. The study showed that the highest mean ADC value in the Modic changes was most reproducible and best distinguished between changes with fluid accumulation (type 1), fat (type 2) or increased bone tissue (type 3).

The figure shows a measurement of ADC value in a Modic change. The measurement is done in a circle with a fixed area. It is carried out in the so-called ADC map (figure a) and here gives a high ADC value (1435). Image b is a corresponding regular MRI image, which shows the anatomy better. That image is used to ensure that the measurement occurs in the Modic change (marked by thick arrows).

This provides a basis for further investigation into whether the ADC values have an impact on recovery or the effect of treatment. ADC is therefore measured in the ongoing national BackToBasic study led by FORMI, which investigates the efficacy of a new medical treatment with TNF-alpha inhibitor in patients with chronic back pain and Modic changes. Magnhild Dagestad is a radiologist at Haukeland University Hospital and collaborates with researchers from Tromsø, Trondheim, Bergen, Oslo and Østfold in projects where Oslo University Hospital is the project owner.

You can read the article [here](#).